

Cas clinique : Un cas d'anxiété canine

Aromacalm®

Dr. Isabelle Mougeot

DMV, Toronto, Canada

Commémoratifs et anamnèse

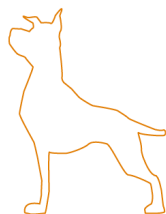
Bosco est un Bouvier Bernois mâle de 6 ans, résidant en milieu semi-rural en Ontario, Canada. Le chien est suivi régulièrement pour les vaccinations, les traitements antiparasitaires et la nutrition par des confrères vétérinaires. Son état général est très bon. Au cours de l'année, plusieurs masses sous-cutanées ont fait l'objet d'une exérèse chirurgicale (photo 1) suivie d'une analyse histologique (lipomes) sans conséquence. Les propriétaires de Bosco possèdent également une chienne stérilisée avec laquelle il cohabite parfaitement. Les deux chiens ont un accès libre à un jardin clos et sont conduits quotidiennement par leurs propriétaires sur une propriété familiale à quelques minutes de trajet en voiture de leur domicile, pour des promenades en totale liberté. Bosco est d'un naturel très timoré. Il est systématiquement inquiet en présence de personnes non familières (a fortiori des hommes), en présence desquelles il aboie et fuit dès qu'elles tentent de s'approcher de lui. Il est également perturbé par nombre d'événements et d'objets du quotidien : la mise en marche du four de cuisine, la cheminée, les marches d'escalier... Très récemment, Bosco a été accidentellement en contact avec une clôture électrique et depuis, refuse de sortir spontanément du véhicule pour sa promenade quotidienne, quelles que soient les sollicitations de ces propriétaires (friandises, encouragements). Cet événement a également déclenché des signes de panique chez le chien au moindre stimulus extérieur (vent, bruit inhabituel, contact avec des végétaux) lors des sorties. Il ne s'apaise que très progressivement, une fois au domicile. Malgré les tentatives de renforcement positif durant plusieurs semaines avec de nombreuses friandises très souvent refusées, le chien demeure très réticent et craintif en extérieur, manifestant un comportement d'évitement ou de fuite, difficilement gérable hors du périmètre de leur maison. Sur conseil vétérinaire, la propriétaire organise la mise en place d'une gestion comportementale. Son époux n'est pas informé, afin de minimiser tout biais au cours de l'évaluation comportementale à venir.

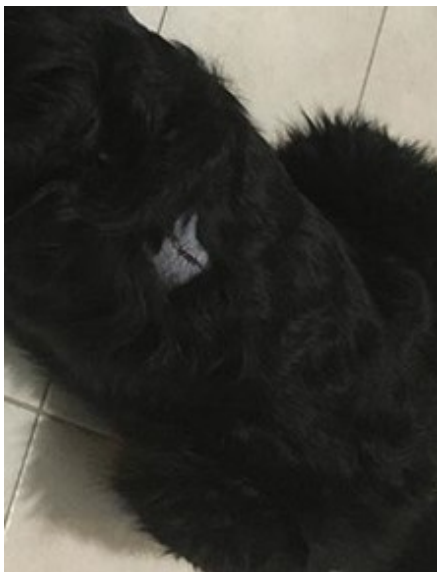

Photo 1: Cicatrice sur la zone dorsale après exérèse d'un lipome sous-cutané

Examen clinique

L'examen physique de Bosco est normal. L'animal présente une cicatrice en zone dorsale, faisant suite à l'exérèse d'un lipome (photo 1). L'animal ne montre aucune défense ou agressivité. En revanche, le chien fait preuve d'une extrême vigilance, aboie et s'agite au moindre bruit ou mouvement brusque. L'anxiété du chien s'illustre majoritairement par un comportement d'évitement.



Cas clinique : Un cas d'anxiété canine

Aromacalm®

Dr. Isabelle Mougeot

DMV, Toronto, Canada

Traitement et suivi

Un traitement anxiolytique par aromathérapie a été mis en place le lendemain de la consultation, sous la forme d'un collier contenant une synergie d'huiles essentielles de lavande et d'armoise, ainsi que de l'huile de chanvre (Aromacalm®, LDCA, Castres, France). Le collier Aromacalm® est dissimulé sous le collier d'identification que porte Bosco au quotidien, ainsi que sous son long pelage. La propriétaire maintient à l'identique les éléments de renforcement positif lors des sorties en extérieur (friandises, encouragements). Quelques heures après la pose du collier, Bosco se laisse approcher par un passant lors d'une promenade en laisse, n'aboie pas et se laisse caresser. La même progression est notée quelques jours plus tard avec un autre passant, même si une grande vigilance demeure. Après 24h de port du collier Aromacalm®, le chien accepte les friandises proposées pour sortir de la voiture et engager une promenade de courte durée à proximité de clôtures électriques. Les propriétaires mentionnent une vigilance normale et une inquiétude mieux maîtrisée dans les jours qui suivent. Bosco commence à s'aventurer dans les escaliers et à explorer les étages du domicile sans sollicitation des propriétaires (photo 2). Après 6 semaines d'aromathérapie, le chien aborde normalement les sorties en extérieur à proximité des clôtures. Les deux propriétaires rapportent individuellement un comportement globalement plus serein et plus prévisible du chien, en particulier lors des promenades en liberté. En revanche, il demeure excessivement craintif quand confronté à certains objets domestiques (four, cheminée). À ce jour, le port du collier Aromacalm® est maintenu.

Par ailleurs, après le port du collier Aromacalm® au cours des deux semaines post-opératoires, des sous-poils soyeux ont poussé, masquant la zone rasée. Bien que plus courts à cet endroit, les sous-poils étaient plus épais, plus doux et plus brillants que d'ordinaire. Quelques semaines plus tard, des poils particulièrement longs et brillants ont poussé (photo 3), rendant l'ensemble du pelage de Bosco plus dense et brillant qu'avant. Ainsi, les acides gras essentiels contenus dans le collier Aromacalm® ont aidé Bosco à retrouver une belle qualité de pelage après la récente intervention chirurgicale.




Photo 2 : Quelques jours seulement après le début du traitement, le chien recommence à monter les escaliers.




Photo 3 : Pelage de Bosco, 3 mois après la chirurgie

Discussion

Les bienfaits de l'aromathérapie en cas d'anxiété canine ont déjà été démontrés au travers d'études cliniques : par exemple, l'efficacité anxiolytique de l'huile essentielle de lavande (par inhalation) chez le chien dans le cadre de trajets en voiture¹. Le collier Aromacalm® utilisé dans notre cas contient une synergie d'huiles essentielles de lavande et d'armoise et de l'huile de chanvre riche en acides gras essentiels (oméga 3 et oméga 6), incorporées dans une matrice de polymère brevetée permettant une diffusion régulière et constante des principes actifs. Pour Bosco, cette option s'est montrée très satisfaisante puisque, en dehors du renforcement positif déjà mis en place, aucune modification de l'environnement n'a été nécessaire et la facilité d'utilisation a permis une parfaite observance du traitement.

Le port du collier Aromacalm® a également contribué à une amélioration de la qualité du pelage en termes de brillance et de densité. Utilisé seul ou intégré dans une prise en charge multimodale des troubles anxieux, le collier Aromacalm® offre une solution dans la gestion des troubles anxieux et cutanés chez le chien tout en étant bénéfique pour le pelage.

Références bibliographiques

¹Deborah L. Wells. Journal of the American Veterinary Medical Association September 15, 2006, Vol. 229, No. 6, Pages 964-967